

診療所でのパソコン活用

(フリーのファイリングソフトと
3Dレンダリングソフトの紹介)

のぞみ耳鼻咽喉科(摂津市)

結城和央

PC導入のきっかけ

MDCTで側頭骨CT Axial+Coronal (0.6mm厚)

とると、

→スライス数**270!**

フィルム **13枚!!**

→**済生会吹田と吹田
市民病院が、DICOM
データをCD-Rに焼い
て提供OKに**



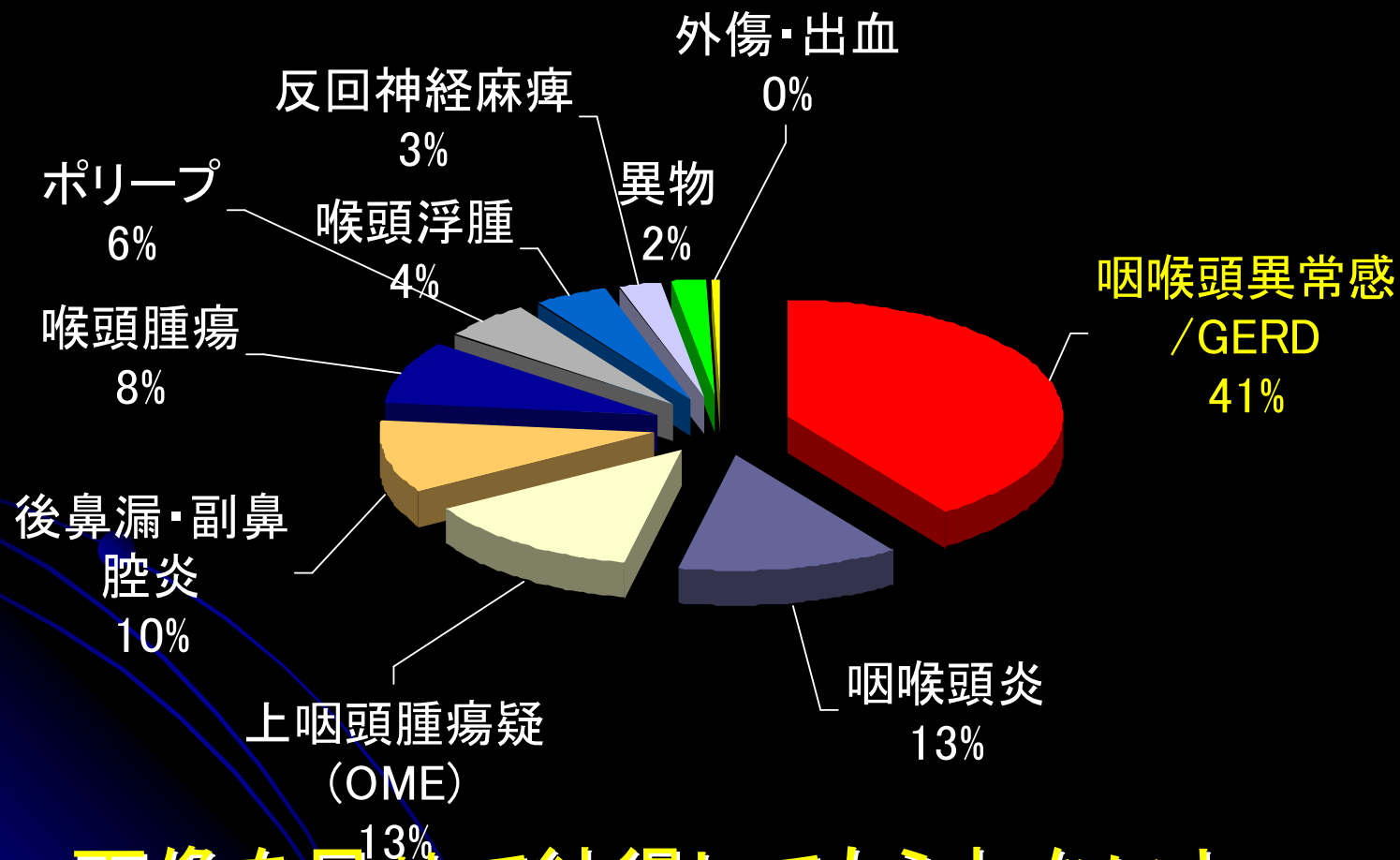
1. 自作画像ファイリングソフトの紹介

- 構成
- 動作
- 課題

2. 「INTAGE Realia」を使った、MPR、3Dレンダリング

ファイリングの必要性

- 当院での主病名別 鼻・咽喉頭ファイバー施行割合



→画像を見せて納得してもらわないと、
ドクターショッピングに

自作ファイリングソフトの表示画面

画像ファイリング：フォーム

患者リスト

検索	リセット	撮影日
120290	20081022	20081018
020399	20081020	20081003
320027	20081020	20080829
020371	20081018	20080627
410117	20081017	20080616
050417	20081016	20080609
050572	20081016	
340027	20081016	
410146	20081016	
420085	20081016	
120290	20081015	
130087	20081015	
610229	20081015	
410146	20081011	
340010	20081010	
520204	20081010	
030121	20081009	
110371	20081009	
110371	20081008	
620001	20081008	
410146	20081006	
710366	20081006	
410382	20081004	
620205	20081004	
020371	20081003	
110146	20081003	
110367	20081001	
120280	20081001	
220023	20080929	

追加読み込み 再構築

ID:020371 2008.06.09 18:09:11

のぞみ耳鼻咽喉科

コメント:

生年月日: 1935/10/27 72歳7月

サンプル画像

サンプル登録

印刷用レポート


クリア 印刷

削除

閉じる

診療所レベルの画像ファイリングとは

- コストが安い
- 動作が速く、入力が簡単であること
- 患者さんが見てわかりやすい
- 無用な高精度は必要ない



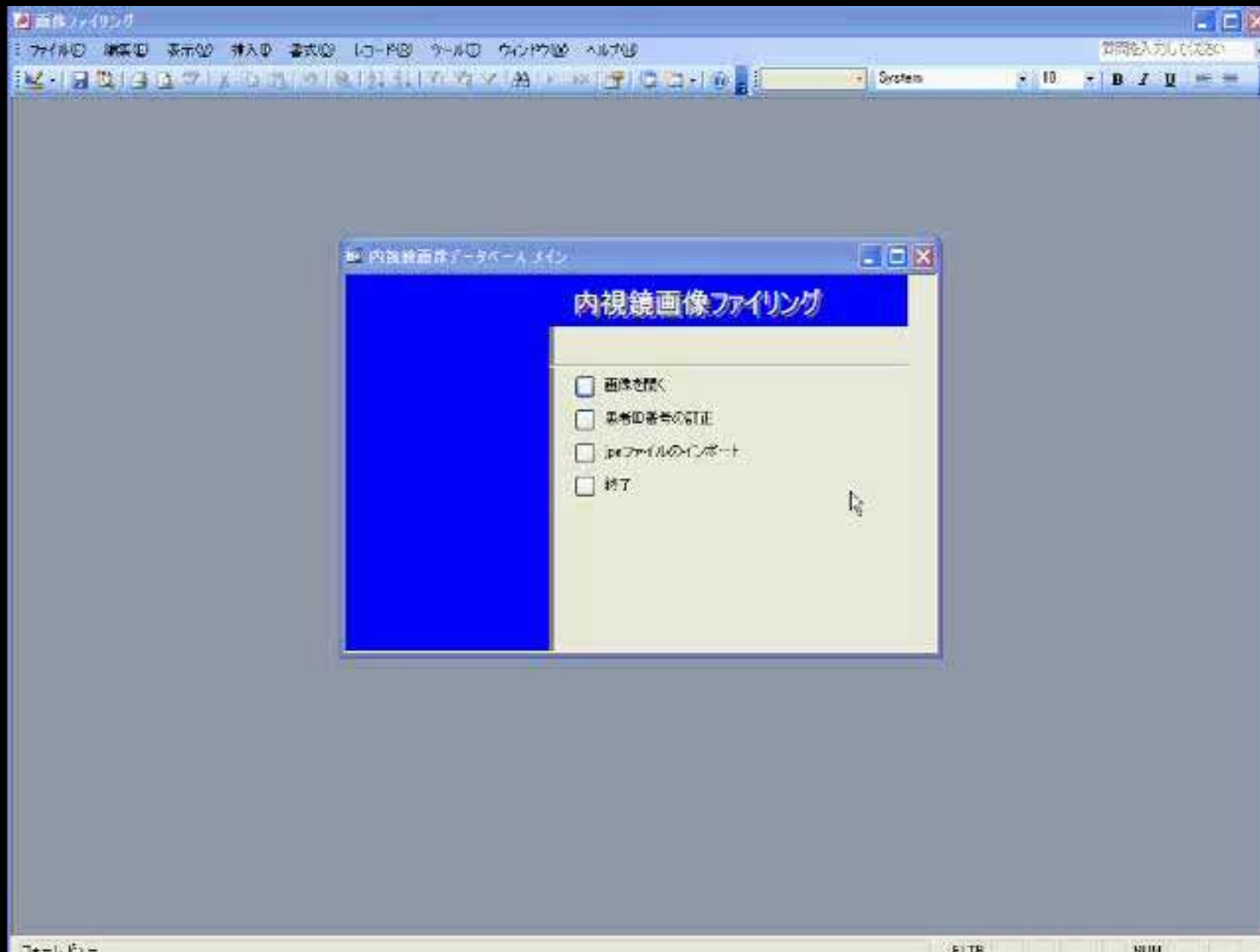
内視鏡画像取り込みのハードウェア構成

- PC:
CPU: Celeron420、Memory: 1GB、HDD
160GBx2(RAID 1)、Motherboard:GA-945GCMX-S2、
DVD-ROMドライブ: **¥40000**
 - ディスプレー: BenQ 17inchカラー液晶
:¥22000
 - ビデオキャプチャカード: Buffalo PC-MV1TV/PCI: **¥4000**
 - USBフットスイッチ: **¥2000**
 - OS: WindowsXP Home + Office(Access2003) **:¥30000**
- 合計 **¥98000**

画像ファイリングソフトの概要

- Microsoft Accessアプリケーション
- 入力は患者ID番号のみ、フットスイッチでキャプチャ
- 患者情報は、ID番号をもとに、レセコンデータ(mdbファイル)から抽出する
- 内視鏡でキャプチャした静止画、DICOMビューワーで保存したJpegファイル(CT/MRI)、デジカメの画像など、Windowsで認識できる画像形式なら何でも可
- レポートを印刷して、紹介状や紙カルテに添付可能

ソフトの動作



今後の課題

- レセコンデータ：
各社データ形式に全く一貫性がないので、レセコンメーカーごとにプログラムが必要。
(オンライン化で期待できる?)
- 電子カルテが今後普及すると連携は？

1. 自作画像ファイリングソフトの紹介

- 構成
- 動作
- 課題

2. 「INTAGE Realia」を使った、MPR、3Dレンダリング

CT, MRIのDICOMデータ提供

+3D・再構成(MPR)ソフト

● 利点

- フィルム保管がかさばらない
- スライス間の連続性がよくわかる
- Window値・幅を変えて観察可能
- 限られた情報を有効に利用して、CTでは被爆量の軽減、MRIでは造影の適応を減らす

● 欠点

- CD-Rに焼いて郵送で到着するまで5日ほどかかる
- 必要以上のThin sliceをオーダーしてしまい、無用な被爆につながりやすい

ハードウェア、ソフト構成

- ソフト: Intage Realia (KGT社)
- 今のところライセンスは無料。
(初回登録、半年ごとにライセンスの更新が必要)

→ 果たして、PC(Celeron420+Memory1GB)
でどのくらい使い物になるのか？

INTAGE Realiaの特徴

- 2D MPR(直行断面のみ)、3D Volume Rendering、3D Virtual Endoscopyなどが可能
- 操作が簡単
マウス操作のみで単純な3Dの構築が可能
- 動作が速い
- レイキャスティングレンダリングエンジン：
(名古屋大学情報科学研究科 森健策准教授開発)
あらゆる角度からの観察可能できれい

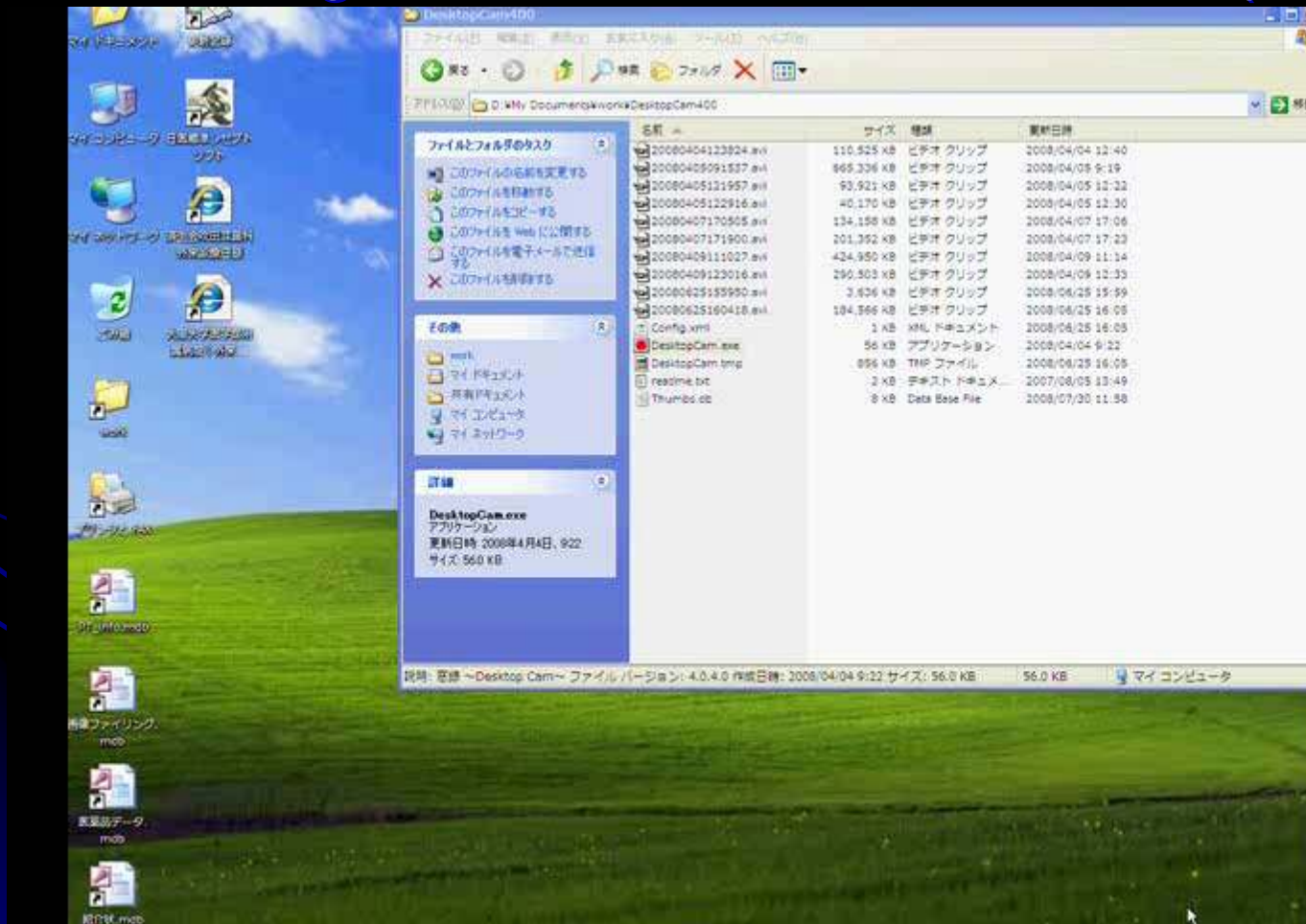
2D MPR

- 側頭骨 1mmスライス AxialからCoronal,Sagittalの合成



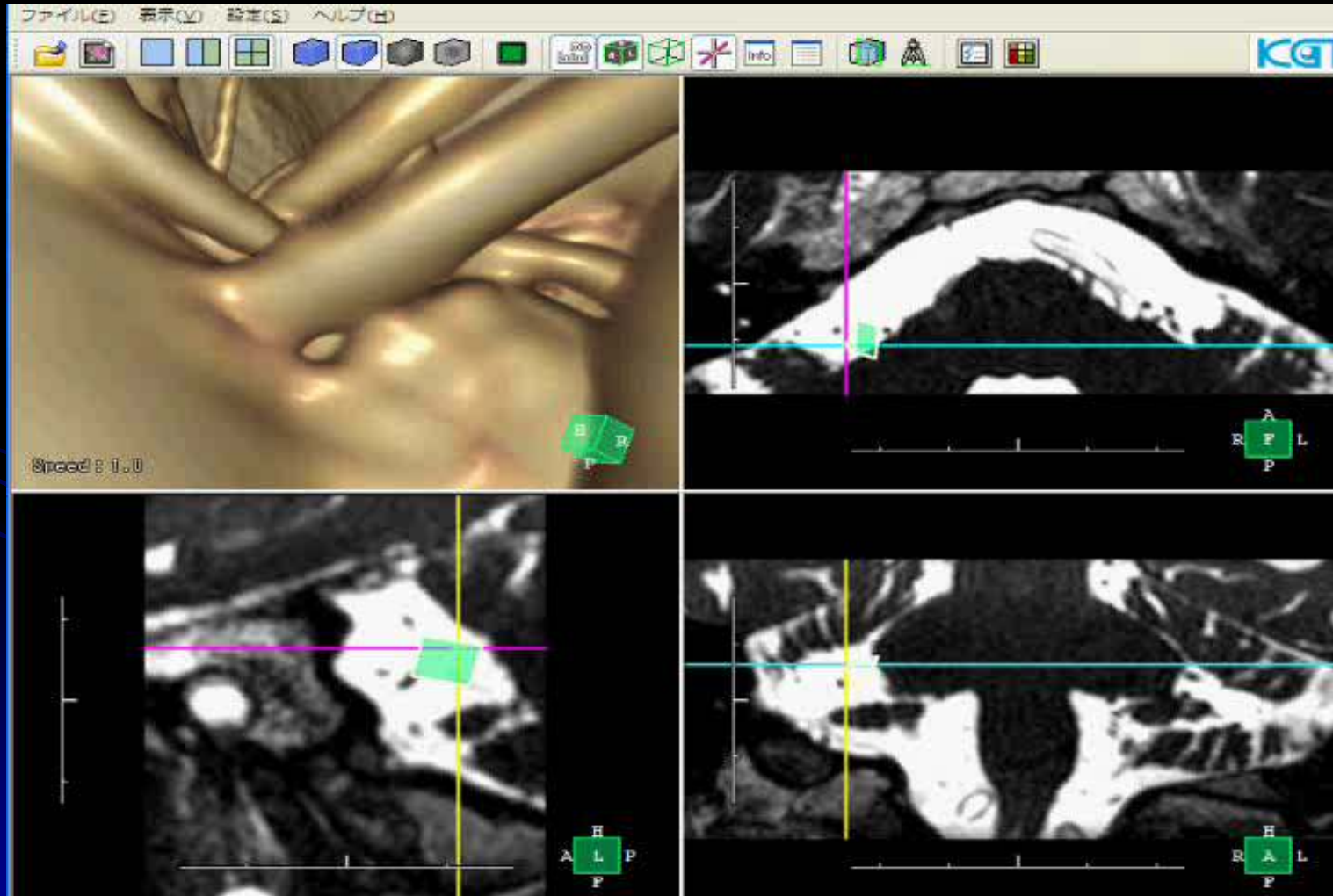
3D(作成過程)

- MRI CP angle: 3D-FIESTA 0.8mm Axial(1.5T)



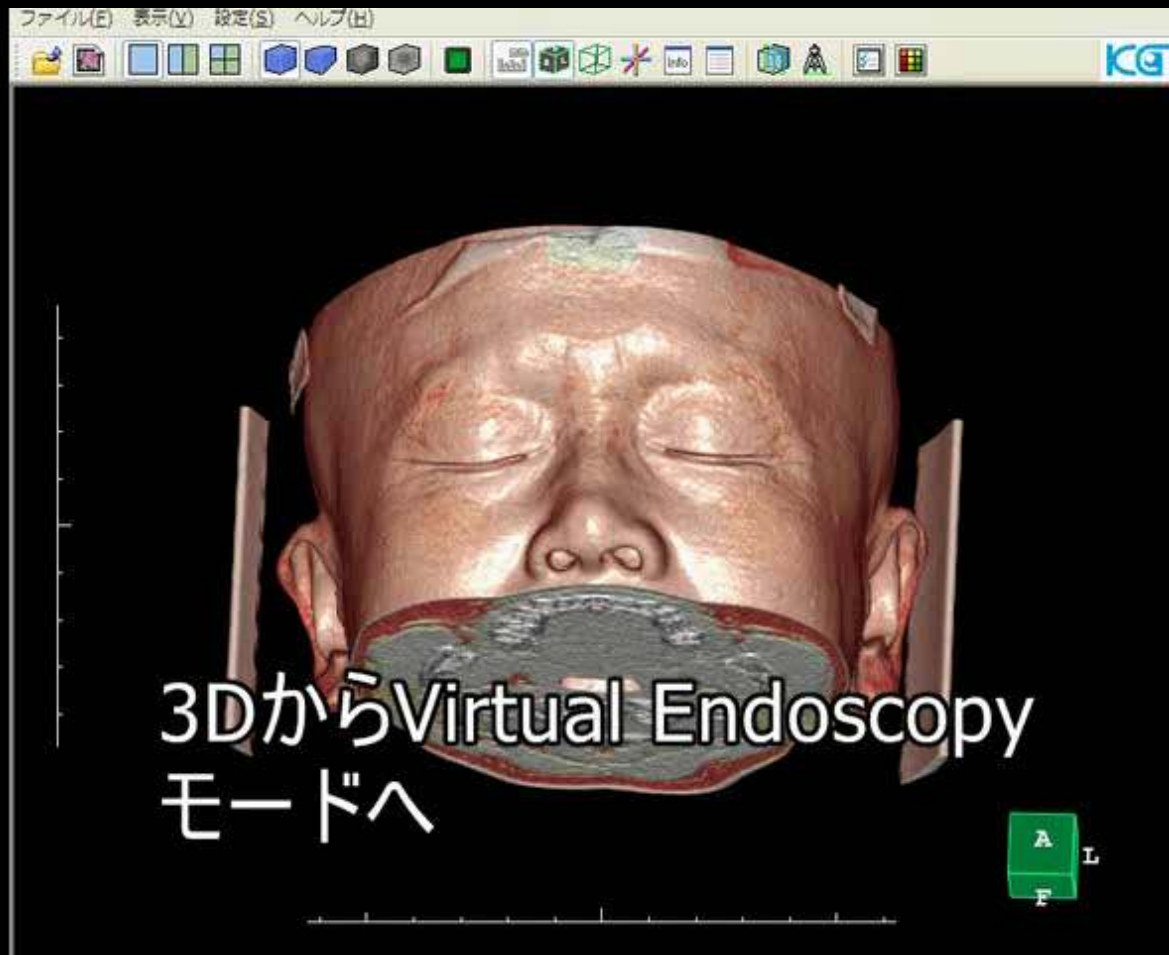
3D Virtual Endoscopy

MRI CP angle: 3D-FIESTA 0.8mm Axial(1.5T)



3D・Virtual Endoscopy

副鼻腔単純 Axial 0.625mm



3Dは診断に有効か？

- 副鼻腔や側頭骨は、手術のシミュレーションになりうる(教育向け?)
- CP angleでは、血管と神経の関係がわかりやすい

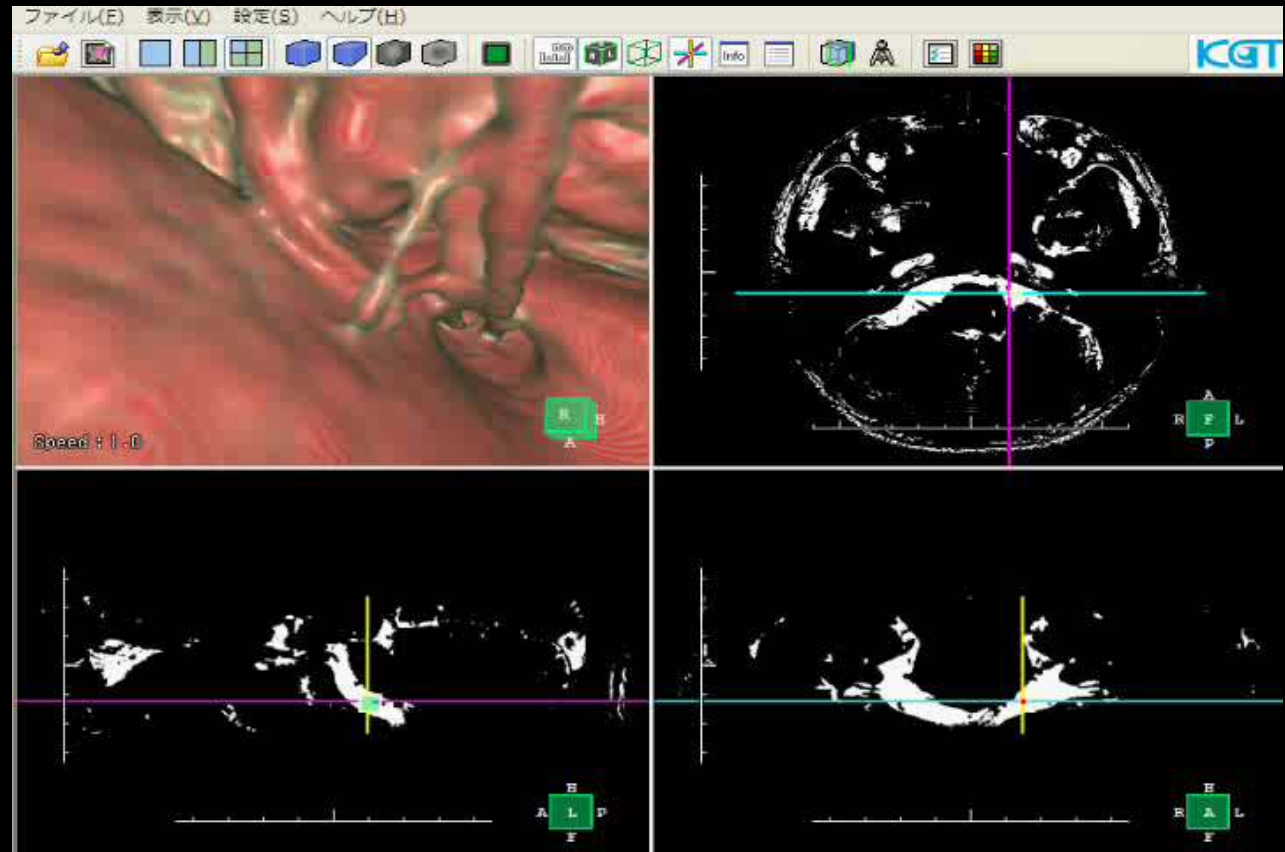
→CNⅧに血管が接する症例が結構多い

Vascular Compression も実際には多いのでは??

左メニエル病として経過したが、 Vascular compressionが怪しい症例

- 35才男性
回転性めまい、
左低音障害型
感音難聴

→イソバイド
内服で軽快。
以後再発して
いない。



DICOM+Realiaになってからのプロトコル

- 副鼻腔CT:
Axialのみ3mm スライス→MPR
詳細なCoronalが必要ならサブミリスライスでAxialのみ撮影し、MPR
- 側頭骨CT:**Axialのみサブミリスライス**
→MPRで**Coronal, Sagittal**
- めまい・難聴のMRI:
全脳T1,T2, (高齢ならFLAIR、MRA適宜追加)
CP angle: FIESTA
腫瘍性病変の疑いが強ければ造影も

まとめ

- 今の医療メディアを扱うには、Celeron程度のPCでも十分余力がある
- 強磁場MRIやMDCTのオーダーにはモニター診断が必須
- MPRを使えば、CTで無用な被爆を減らせる
- CP angleのFIESTAでは、3DVirtual Endoscopyモードで血管と神経の位置関係がわかりやすい